

Sesión clínico-patológica

Viernes 26 de Mayo viernes 16:00-18:00

Moderadores:

Abel García García

José Manuel Aguirre Urizar

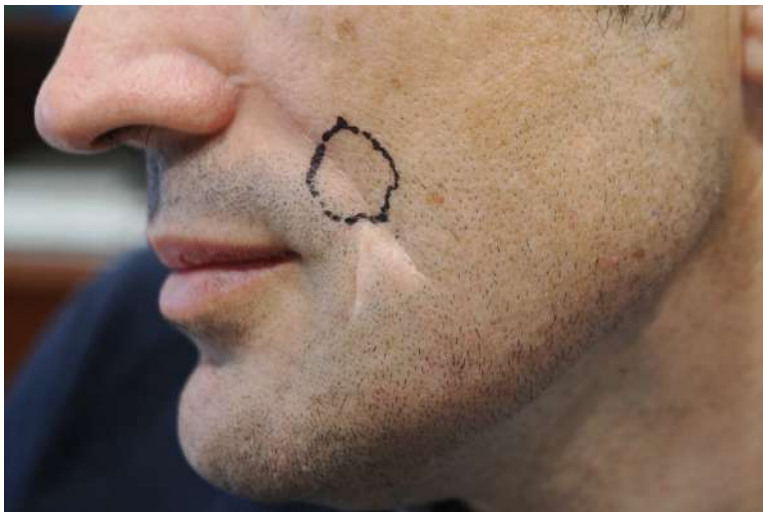CASO 1

Presenta: NOELIA OTERO GAYOSO (SANTIAGO DE COMPOSTELA)

Discute: FRANCISCO GÓMEZ GARCÍA (MURCIA)

Varón de 42 años tratado de un carcinoma oral de células escamosas en el suelo de la boca estadio I (T1N0M0) con resección quirúrgica R0 y (ganglio centinela negativo). El defecto se reconstruyó con un colgajo de isla nasolabial tunelizado. El paciente no recibió radioterapia ni quimioterapia postoperatorias.

Cinco años después, en una revisión rutinaria de seguimiento, se observó una masa asintomática de 1 cm en la mejilla izquierda. Según el paciente, la lesión estaba presente desde hacía un mes. El examen clínico reveló una lesión indurada, subcutánea, nodular, rodante, no ulcerada.

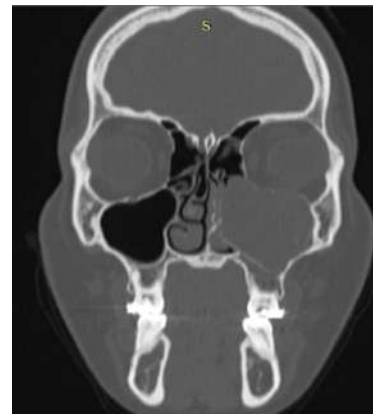
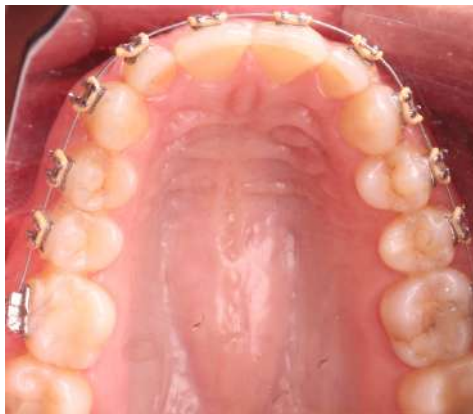

CASO 2

Presenta: MARIANA VILLARROEL DORREGO (VENEZUELA)

Discute: LUIS ALBERTO MORENO

Paciente femenina de 30 años de edad, natural y procedente de Caracas, sin antecedentes médicos contributorios. Indica inicio de enfermedad actual hace un año, por aumento de volumen en región nasogeniana izquierda. La paciente es evaluada ORL, los cuales realizan biopsia incisional con diagnóstico histopatológico de “posible lesión fibro-ósea benigna”. La paciente es referida al Servicio de Cirugía Bucal y Maxilofacial del Hospital Universitario de Caracas para evaluación y conducta.



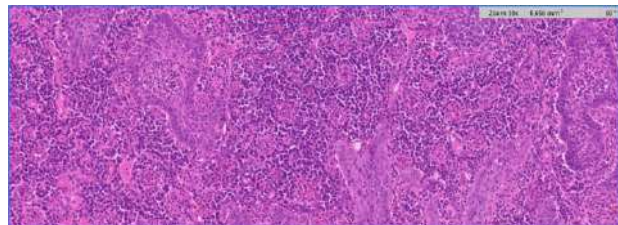
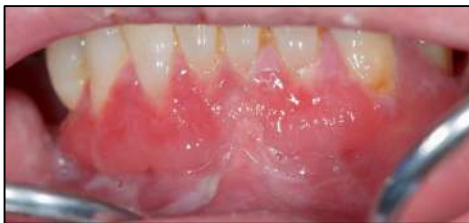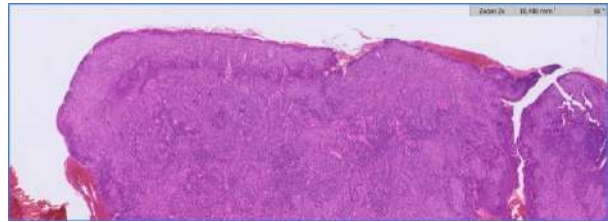
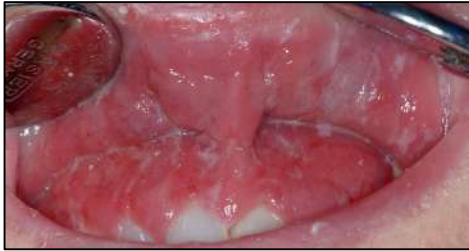CASO 3:

Presenta: PABLO RAMOS GARCIA (GRANADA)

Discute: VERONICA BEOVIDE (URUGUAY)

Mujer de 67 años que acude a la consulta por presentar la lesiones gingivales superiores e inferiores que se muestran en la imagen. También aparecen lesiones similares en las mucosas yugales, labios y fondos de vestibulo. Las lesiones son dolorosas y sangran con facilidad impidiendo una correcta higiene oral.

No padece otras enfermedades destacables, ni toma fármacos.

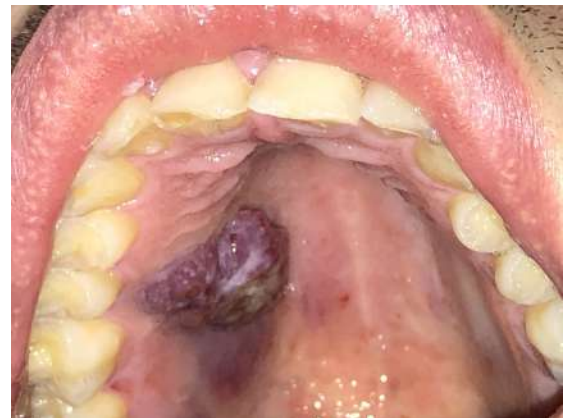
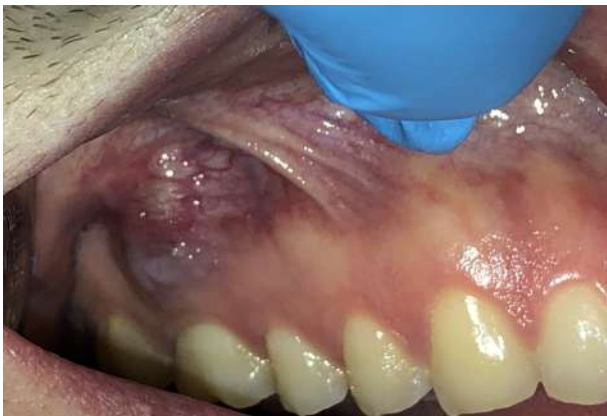
CASO 4:

Presenta: CLARA LOPEZ RODRIGUEZ (PONTEVEDRA)

Discute: LETICIA BAGAN DEBÓN (VALENCIA)

- Varón, 24 años
- Sin antecedentes médicos de interés
- No alergias
- No medicación
- Motivo de consulta: “tengo un bulto en el paladar desde hace más de un mes y me molesta”

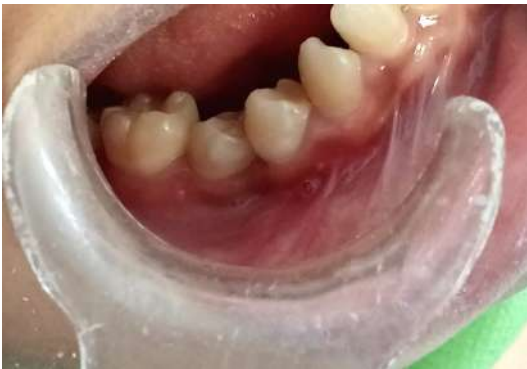
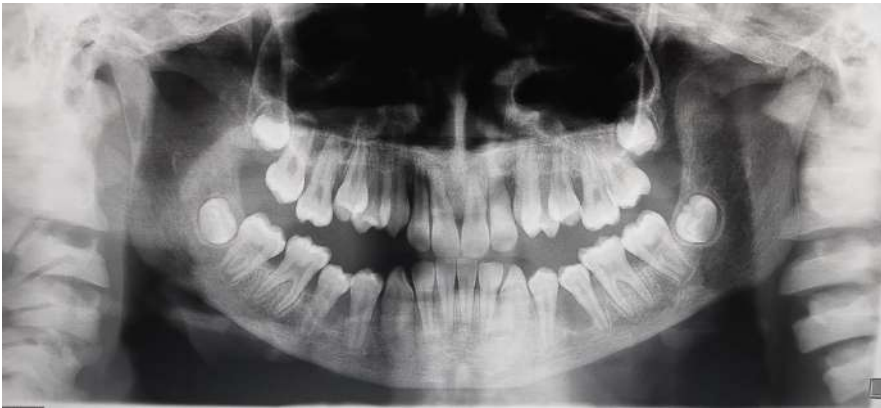
CASO 5

Presenta: ADALBERTO A. MOSQUEDA TAYLOR (MÉJICO)

Discute: VERÓNICA SCHIAVO DI FLAVIANO (UNIVERSIDAD DE BARCELONA),

- Hombre de 14 años de edad.
- Hallazgo radiográfico, sin evidencia de expansión u otras alteraciones clínicas bucales.
- Paciente con insuficiencia renal en estudio.

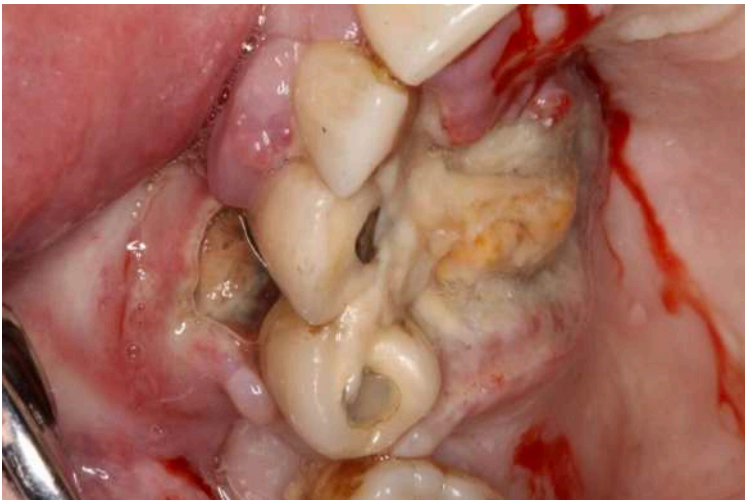


CASO 6

Presenta: IRENE LAFUENTE IBAÑEZ DE MENDOZA (BILBAO)

Discute: KAREN DOMÍNGUEZ GALLAGHER (PARAGUAY)

Varón de 88 años con una tumoración ulcerada de 2 meses de evolución.

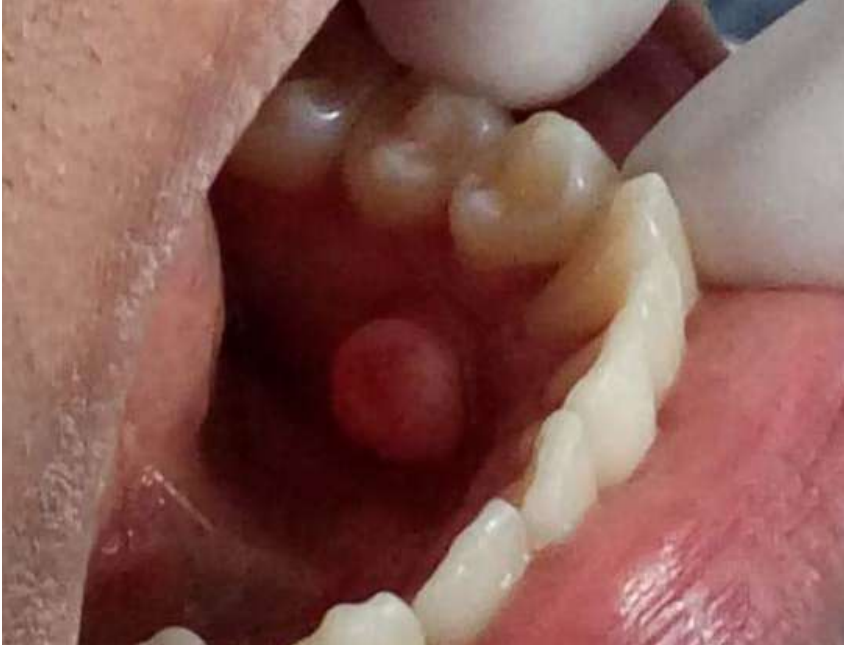

CASO 7

Presenta: FABIO RAMOA PIRES (BRASIL)

Discute: ISABEL GALLARDO CASTILLO (SEVILLA)

Varón, 20 años. Aumento de volumen indoloro em mucosa alveolar inferior izquierda



CASO 8:

Presenta: PEDRO FERREIRA TRANCOSO (PORTUGAL)

Discute: JANETE DIAS ALMEIDA (BRASIL)

Paciente varón brasileño de 38 años acude a consulta en julio de 2022 con antecedente de lesión blanca en el dorso de la lengua de varios años de evolución y asintomática. El paciente no fuma ni bebe alcohol y su historial médico no contiene datos relevantes.

